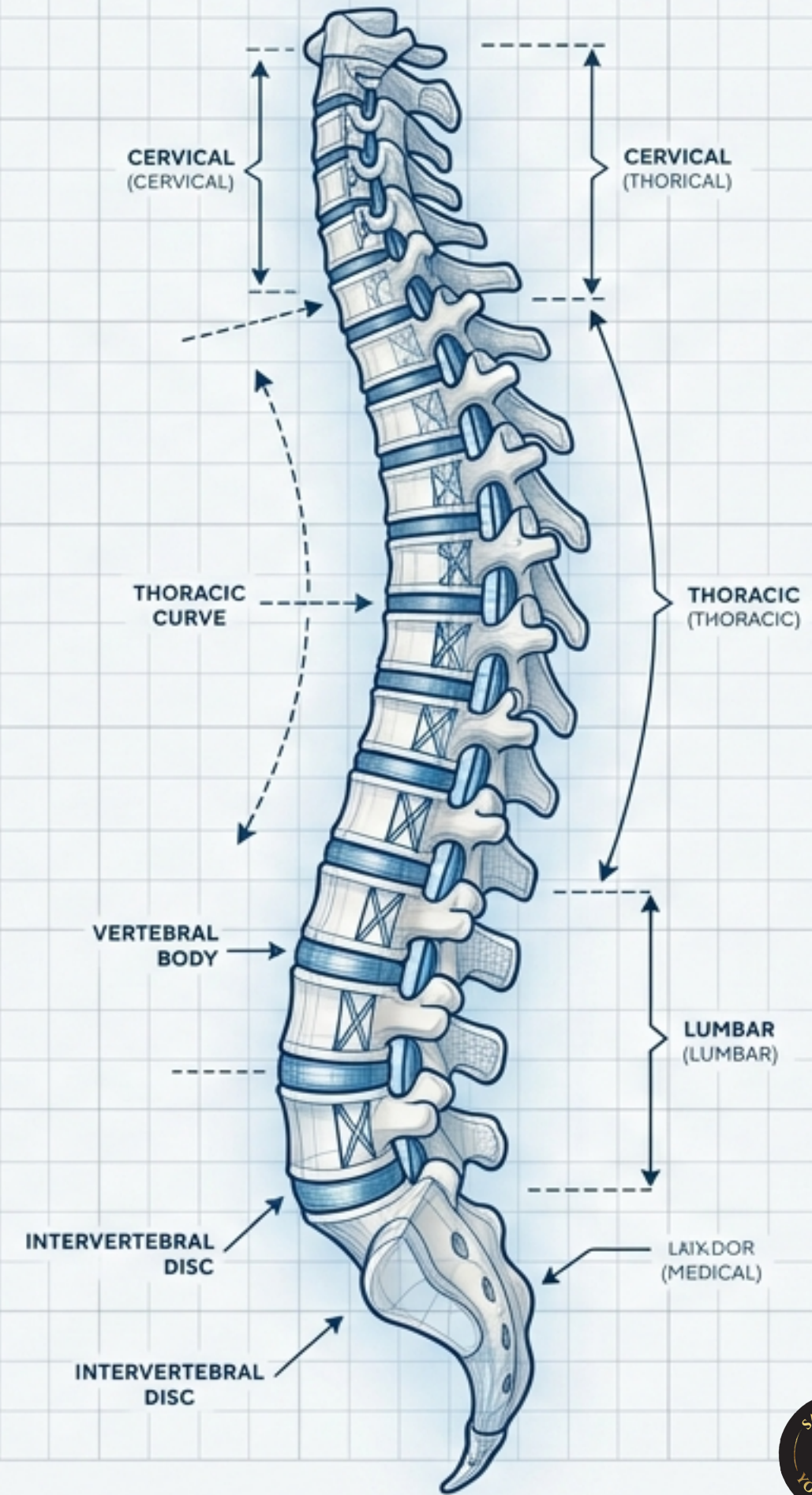
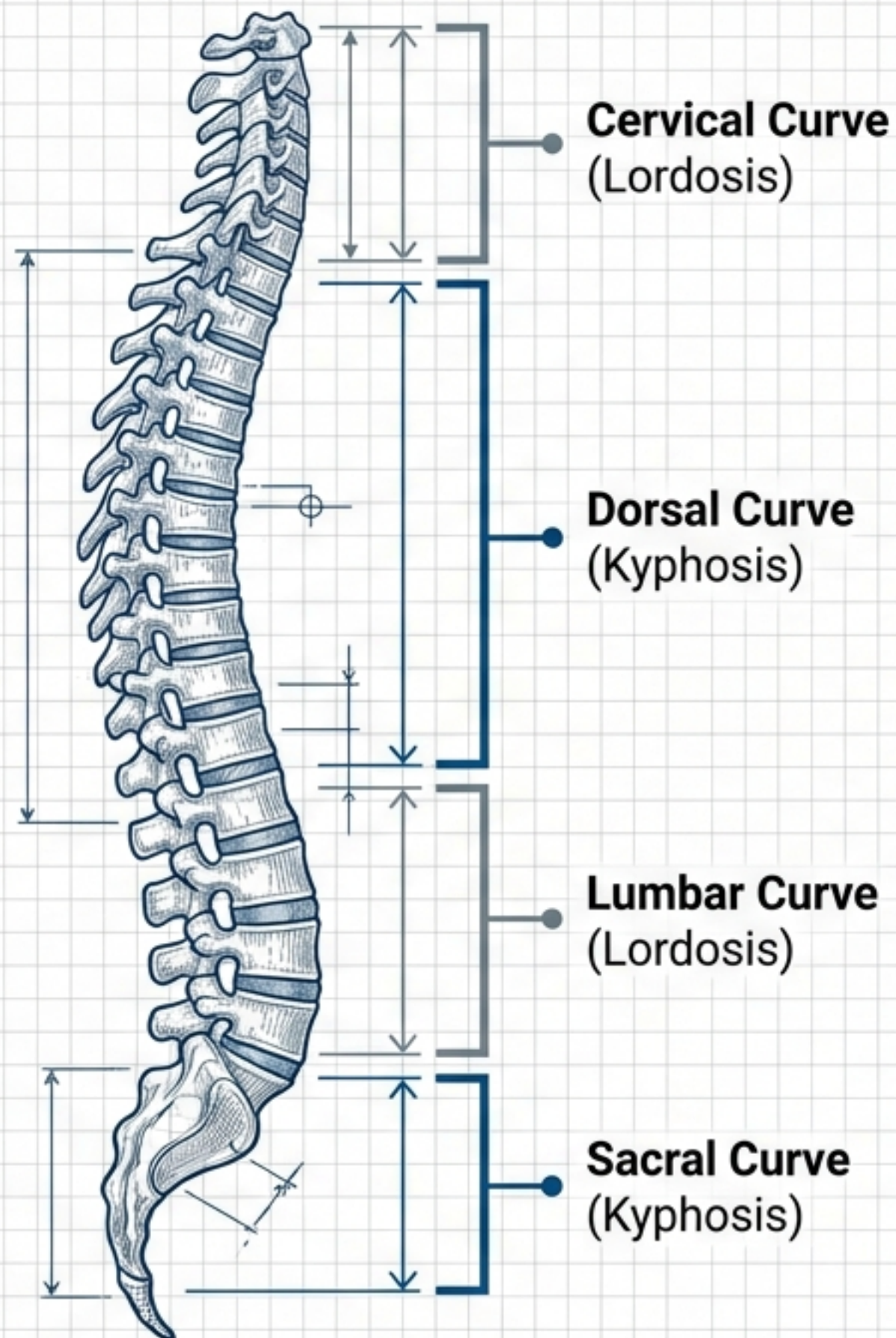


HIPERCIFOSIS: El Plano Estructural de la Columna

Anatomía, Diagnóstico, Tratamiento
y el Rol Terapéutico del Yoga





Descripción de la patología

Etimología: Del griego kúphos (convexo) + sis (estado o proceso).

Anatomía Normal: La columna presenta cuatro curvaturas fisiológicas:

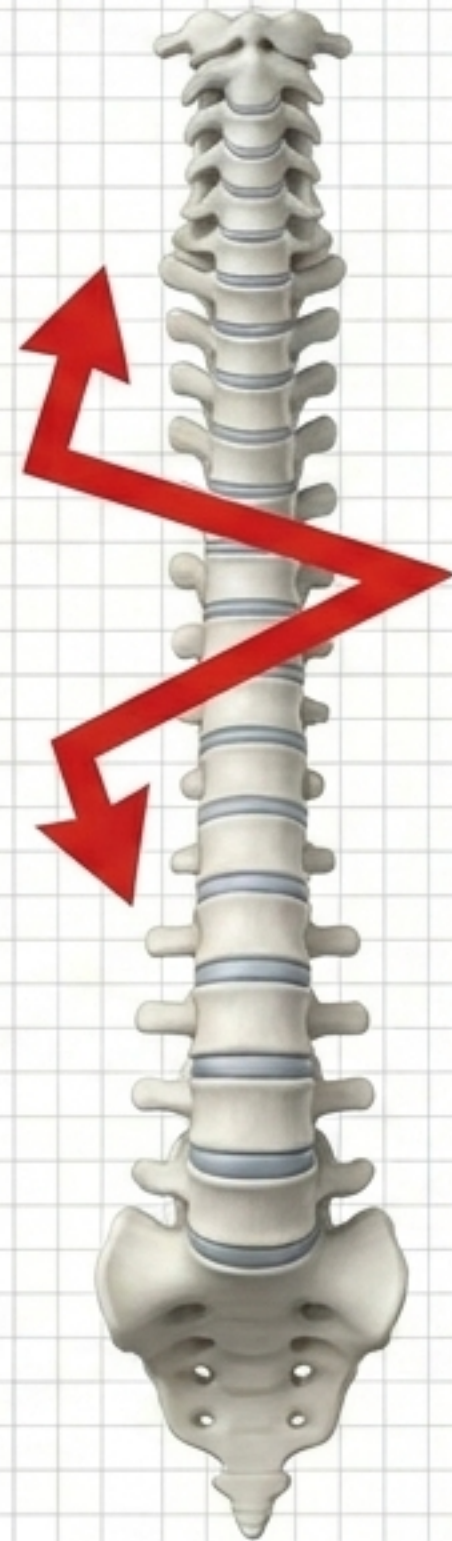


Hacia afuera:
 Dos curvaturas dorsales y sacras (cifosis natural).



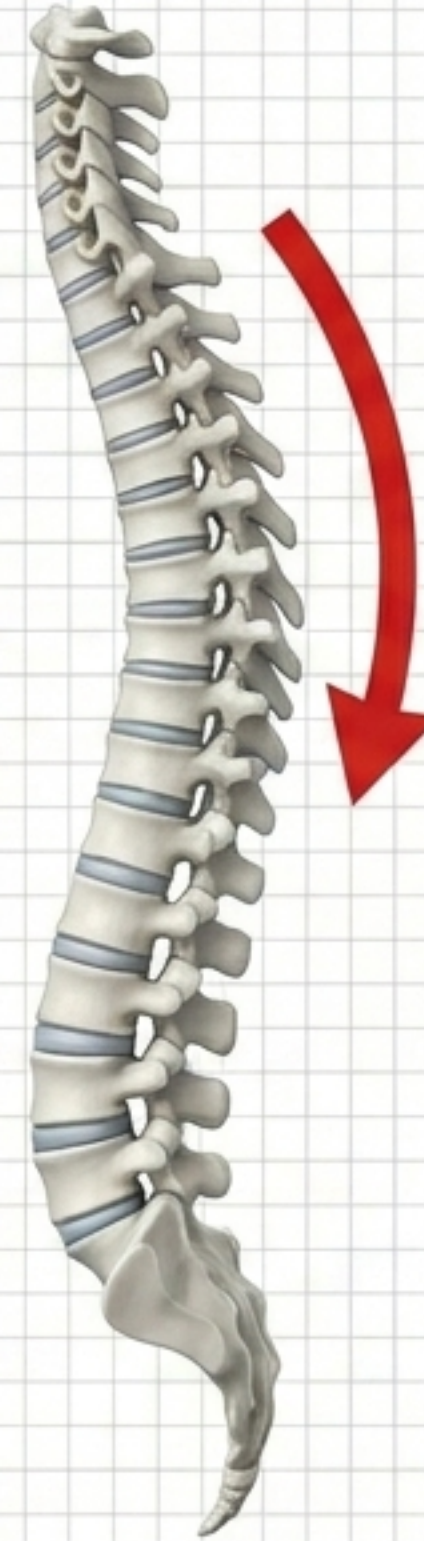Hacia adentro:
 Dos curvaturas lordóticas (cervical y lumbar).

Descripción de la patología



Plano Frontal:
Alteraciones laterales
(Escoliosis).

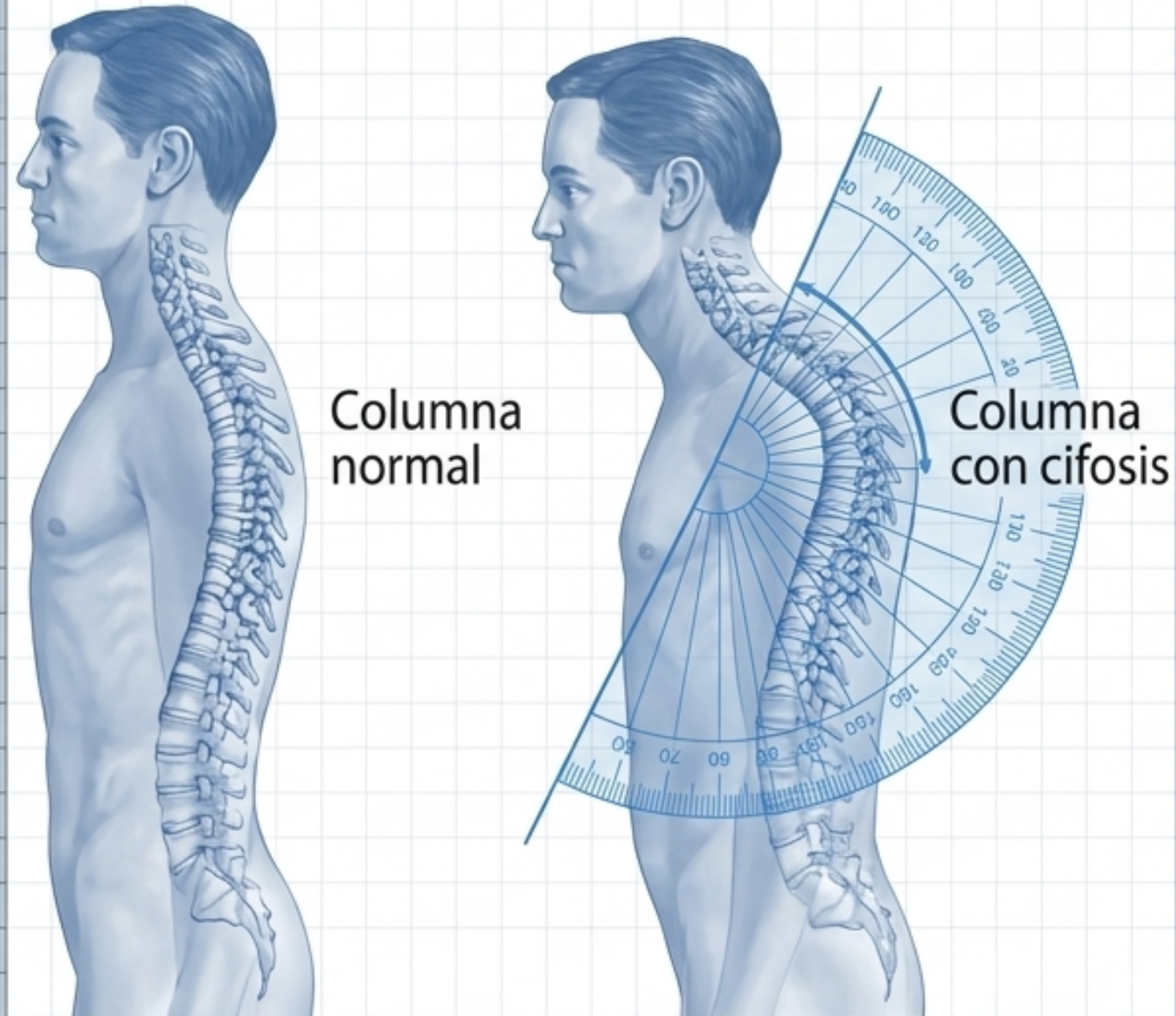
Nota clínica: Las curvas escolióticas siempre se consideran patológicas.



Plano Medial:
Alteraciones fronto-posteriores.

Nota clínica: La cifosis es una curva fisiológica que solo es patológica cuando se convierte en hiper cifosis.

Descripción de la patología



El Límite: Curvatura patológica de 45 grados o más.

La Pérdida: Reducción o pérdida total de la capacidad de movimiento hacia adentro.

El Resultado: Inclinação visible en la espalda, mala postura, dolor crónico, fatiga y dificultad respiratoria.

Tipos de Cifosis

Existen múltiples variaciones, pero la práctica clínica se centra en tres tipos principales:

1

Cifosis de postura

La más común.

2

Cifosis de Scheuermann

Alteración juvenil estructural.

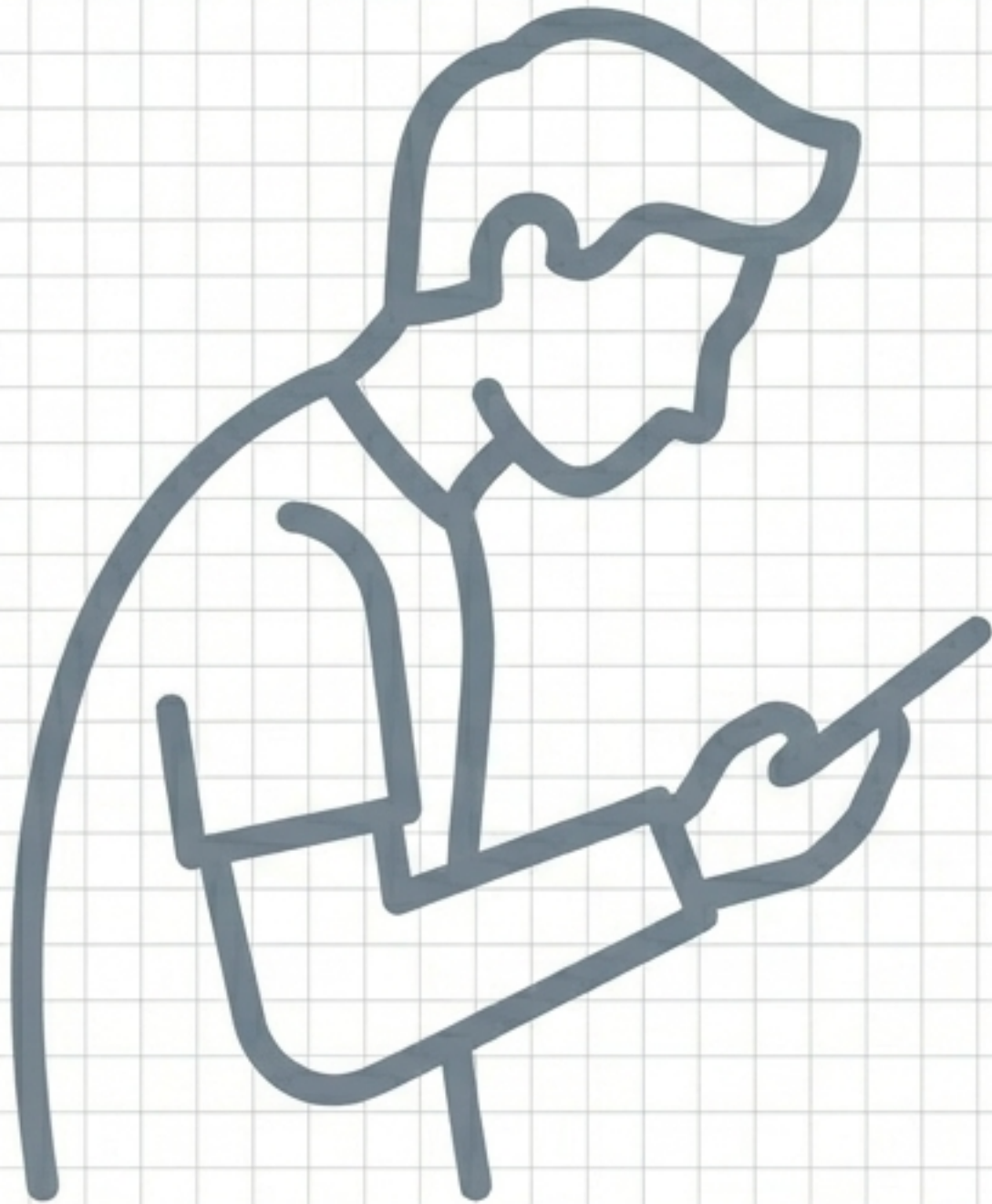
3

Cifosis congénita

Malformación desde la matriz.



Tipos de Cifosis (Cifosis de postura)

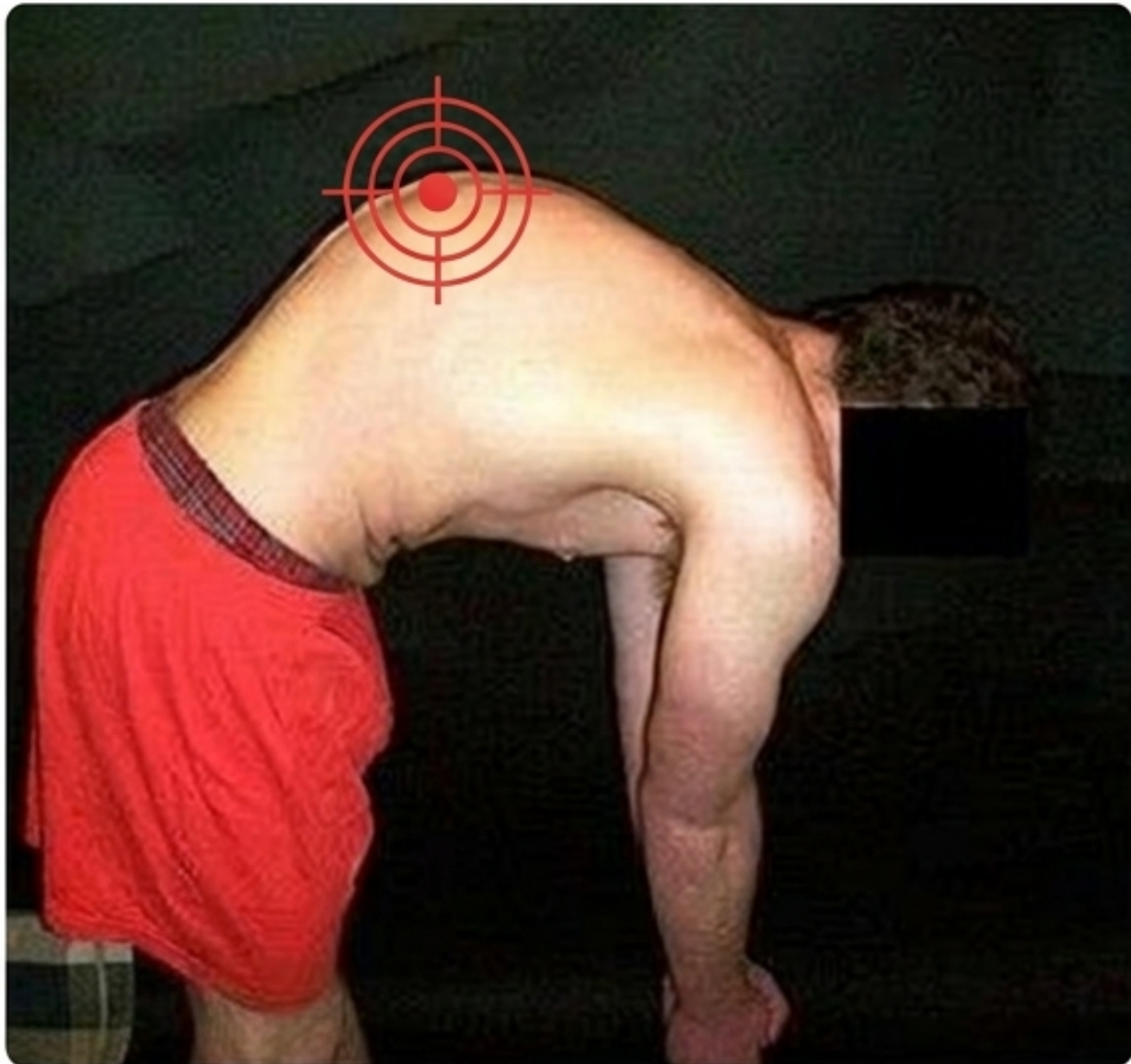

Naturaleza: Atribuida a una mala postura. Curvatura notable pero flexible. Discos y vértebras son anatómica y estructuralmente normales.

Aparición: Usualmente se hace notar durante la adolescencia.

Pronóstico: Rara vez conlleva dolor o genera problemas a largo plazo en la vida adulta.

Tipos de Cifosis (Cifosis de Scheuermann)



Naturaleza

Alteración juvenil. Significativamente peor estéticamente. El paciente no puede corregir su postura por sí mismo.

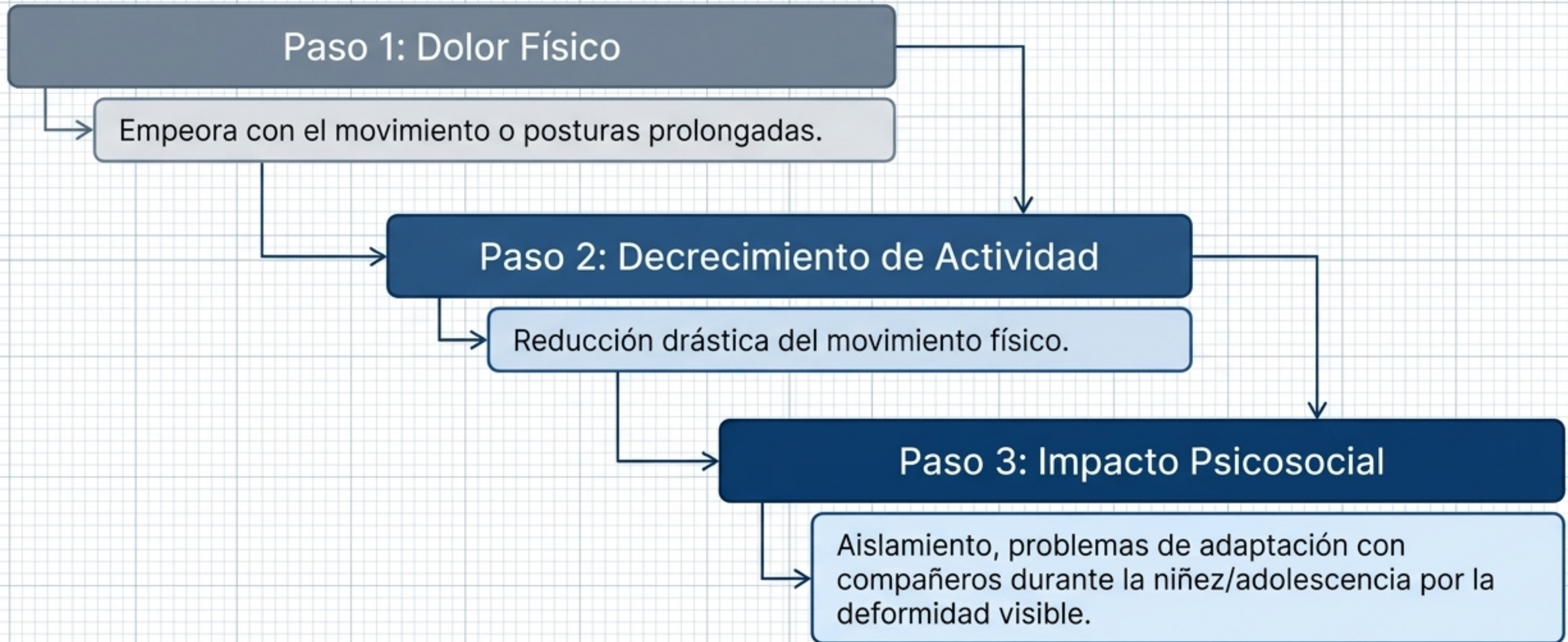
Estructura Ósea

Vértebrae irregulares en forma de cuña por al menos tres niveles adyacentes. El ápice de la curvatura es duro y rígido.


Dolor

Presente en el ápice, empeora con la actividad física o al estar sentado/parado mucho tiempo.

Tipos de Cifosis (Impacto de Scheuermann)



Tipos de Cifosis (Cifosis congénita)



Origen:

Ocurre en infantes cuya columna no se desarrolló correctamente en la matriz.

Causa:

Vértebras malformadas o fundidas juntas.

Progresión:

Causa cifosis progresiva mientras el niño se desarrolla físicamente.

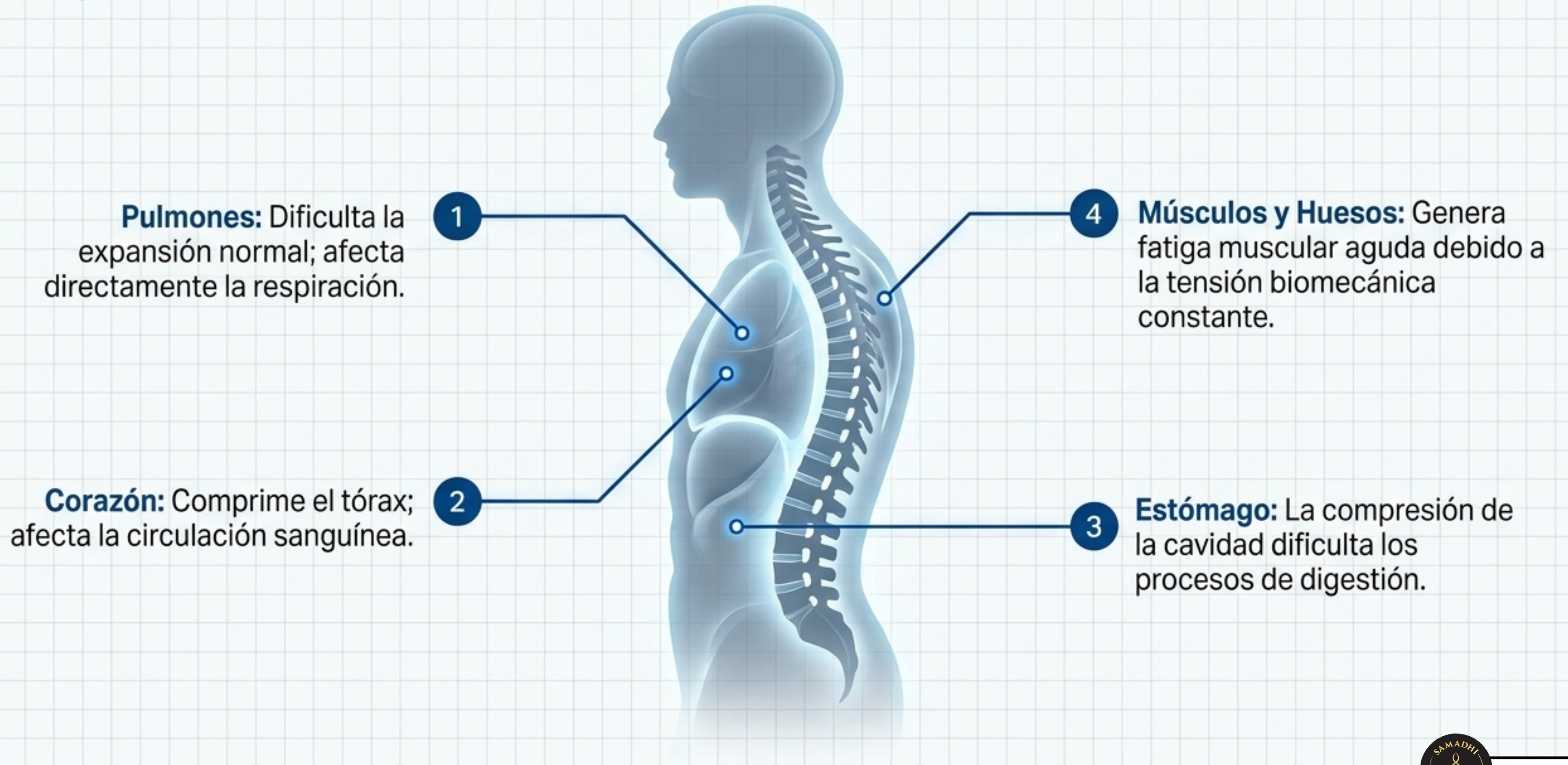
Dilema Clínico:

Tratamiento quirúrgico temprano puede mantener curvatura normal, pero conlleva una decisión difícil debido a graves riesgos para el infante.

Síntesis Clínica

Característica	Postural	Scheuermann	Congénita
Flexibilidad	Flexible	Rígida	Rígida
Vértebra	Normales	Irregulares (forma de cuña)	Malformadas / Fundidas
Dolor	Raro	Común en el ápice	Variable
Inicio	Adolescencia	Adolescencia (Juvenil)	En la matriz (Infantes)

Órganos relacionados

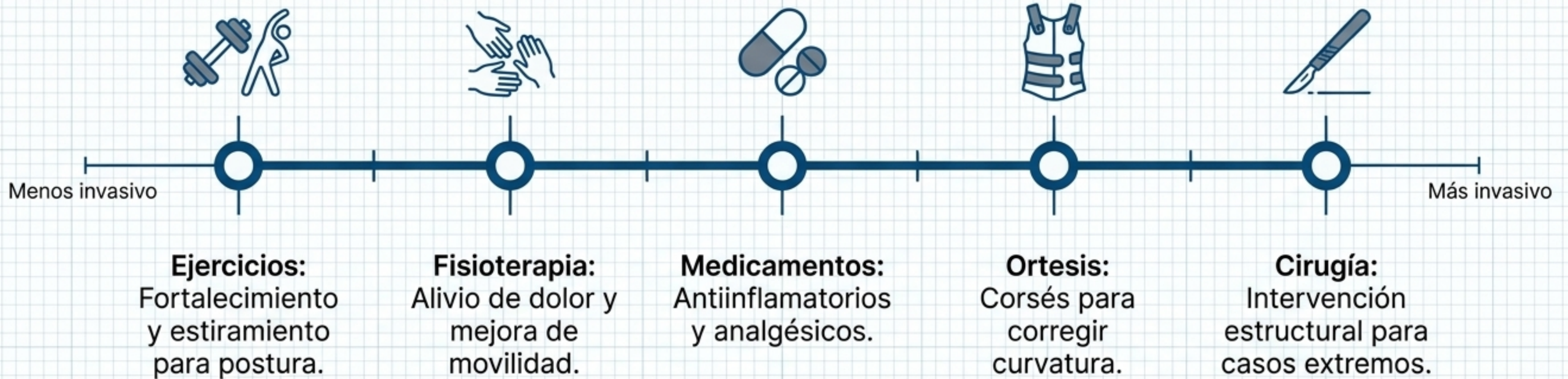

Síntomas

- ⚠ Dolor de espalda crónico (tensión constante).
- ⚠ Fatiga muscular generalizada.
- ⚠ Problemas de respiración.
- ⚠ Problemas de digestión.
- ⚠ Problemas de circulación.
- ⚠ Deformidad visible (curvatura excesiva a simple vista).
- ⚠ Dificultad mecánica para mantenerse derecho.

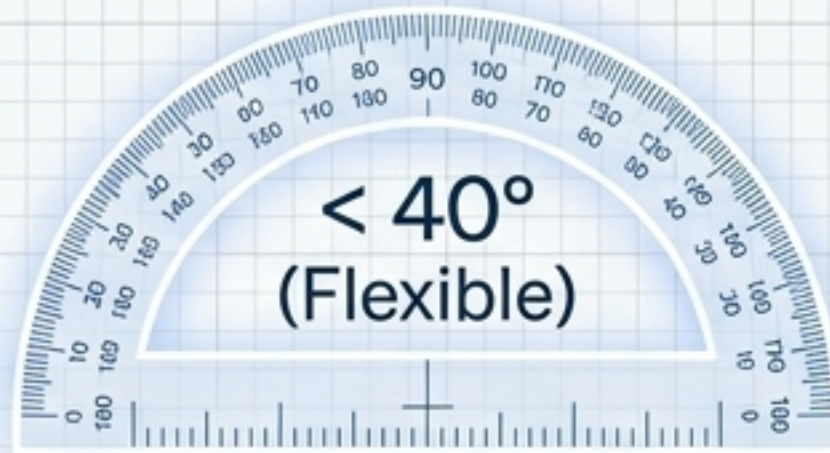

Tratamiento




Tratamiento en Pediatría según grado de curvatura

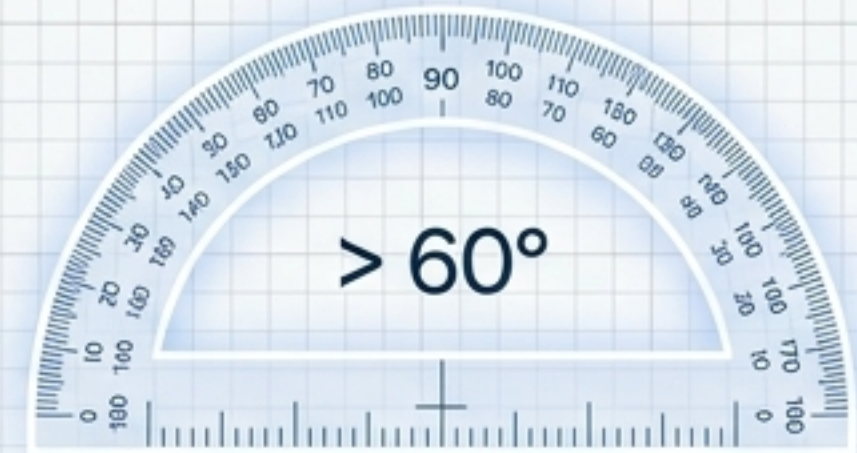
Evaluación Pediátrica



Acción:
Sólo ejercicios.

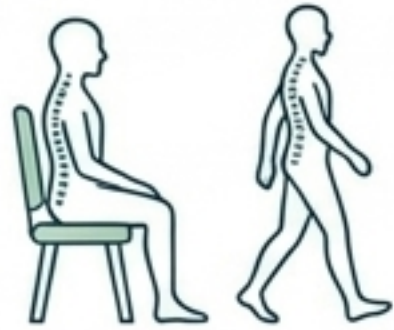

Acción:
Corsé Milwaukee.

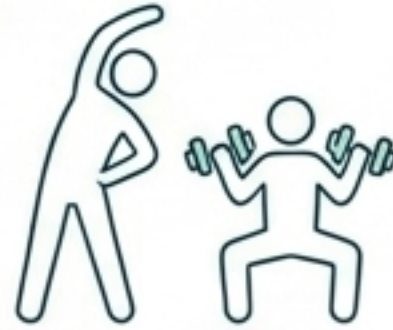

Acción:
Cirugía.

Prevención



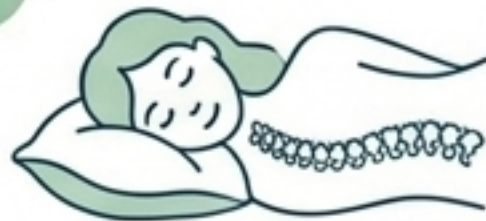Buena postura:
Al sentarse y caminar
para evitar tensión.



Ejercicios: Fortalecer
y estirar para mantener
la columna flexible.



Evitar sobrepeso:
Reducir tensión extra
en la espalda.



Buena almohada:
Mantener postura correcta
durante el sueño.



Calzado adecuado:
Zapatos cómodos con
buen soporte estructural.

Nota: La columna y la edad

Contexto: La curvatura incrementa con la edad (joroba) por malas posturas mantenidas en el tiempo.

El Estudio Clínico (UCLA): Evaluación del yoga para reducir la hiper-cifosis postural.

Diseño: 24 Semanas



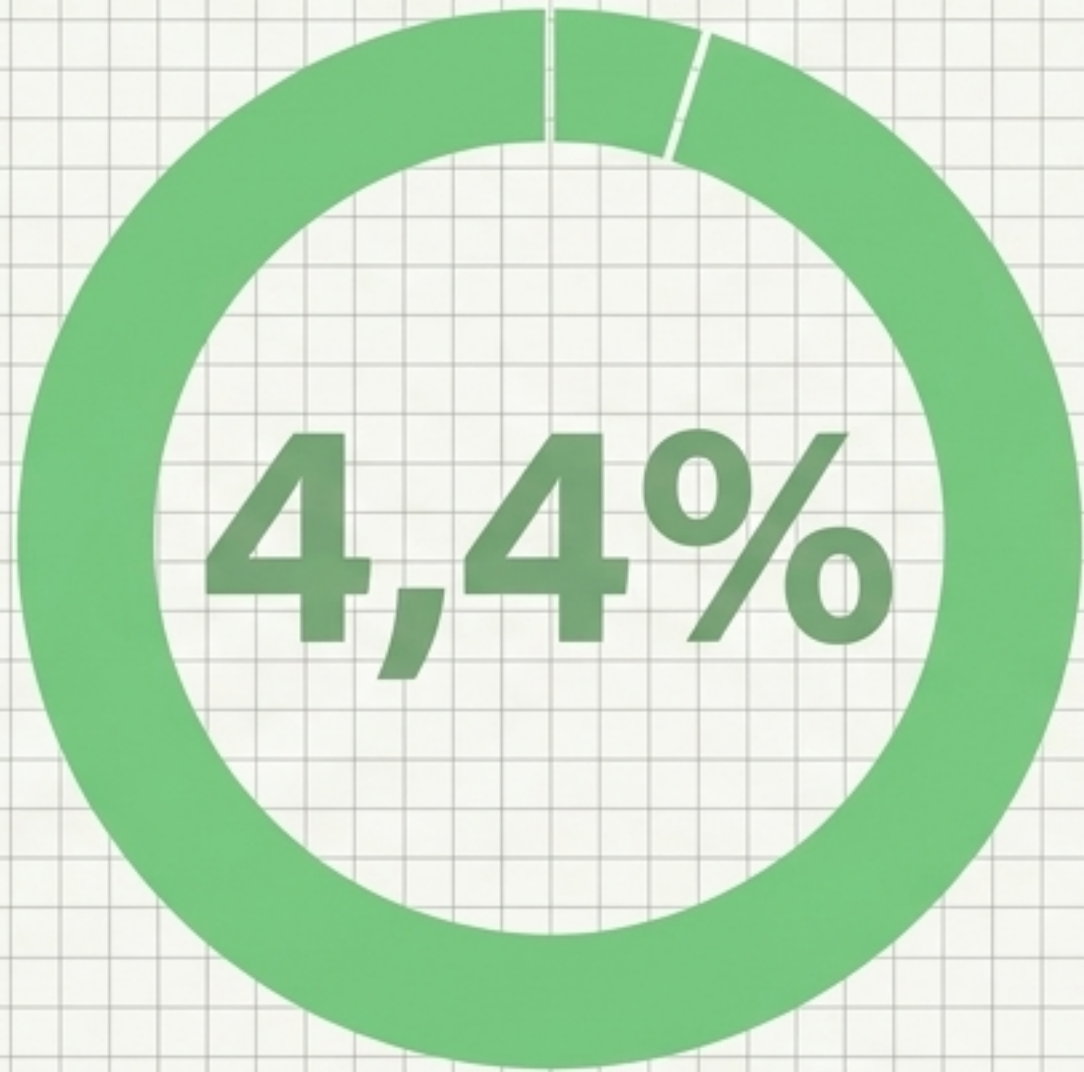
Grupo Activo: 1 hora de yoga, 3 días a la semana



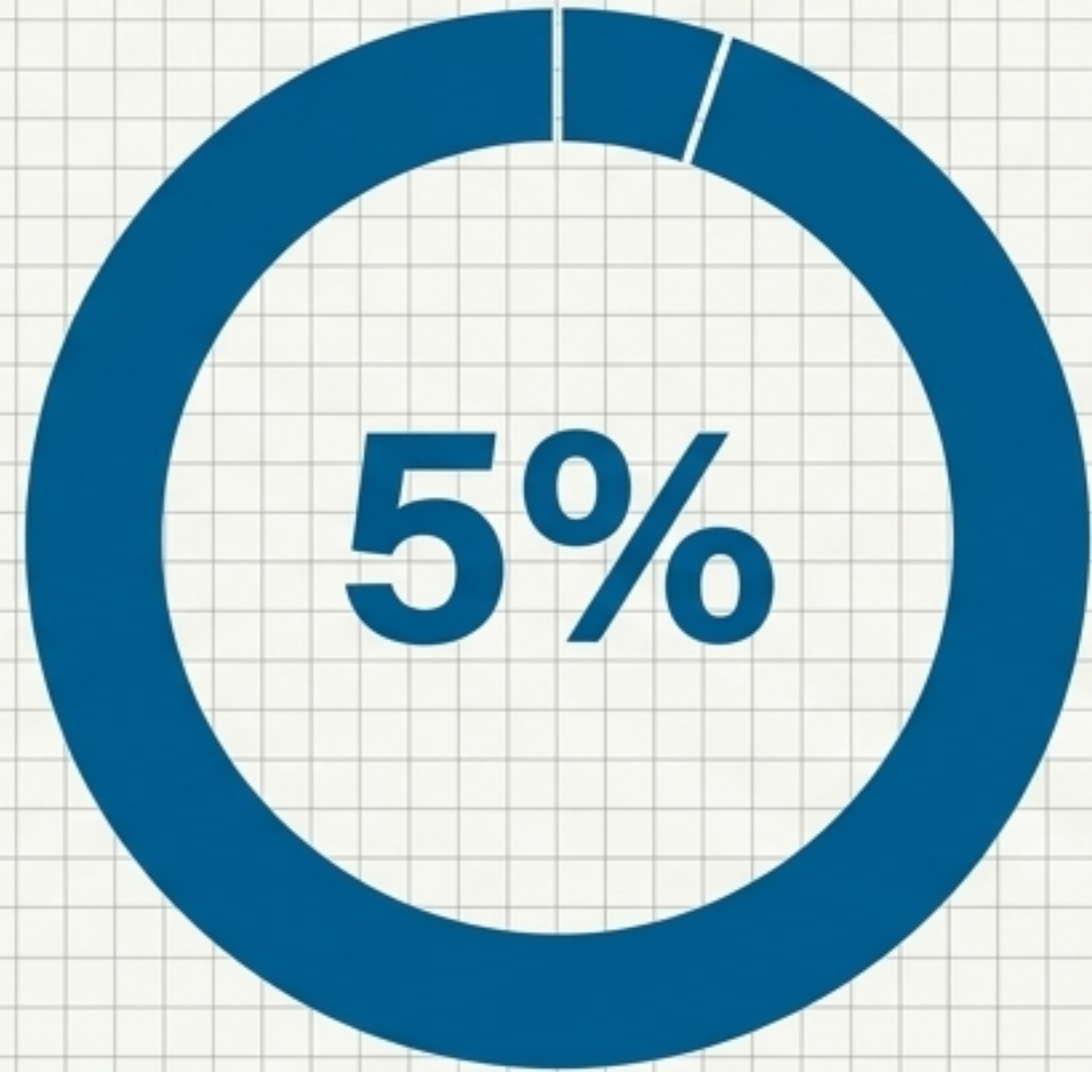
Grupo Control: Almuerzo mensual con seminario



Resultados del Estudio de UCLA



Mejora del ángulo de cifosis
(ángulo flexicurvo).



Mejora en el índice de la cifosis.

La hiper-cifosis es remediable. El yoga constituye el primer paso crítico en el camino para tratar o prevenir esta enfermedad.



Cómo la práctica de yoga puede ayudar a aliviar los síntomas de la patología

Fortalecimiento

Refuerza la musculatura que sostiene la espalda.

Estiramiento

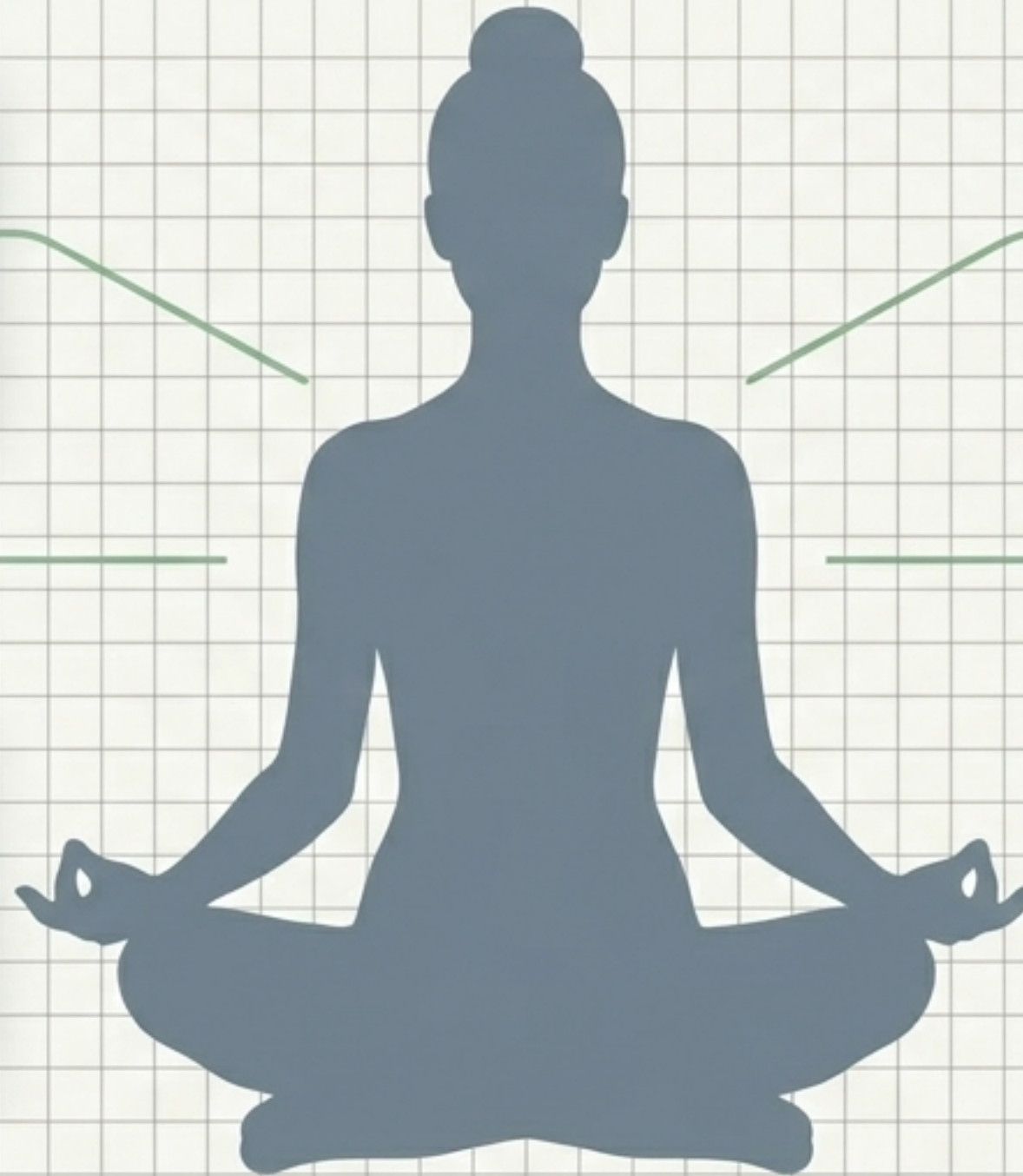Mejora drásticamente la flexibilidad estructural.

Alivio del Dolor

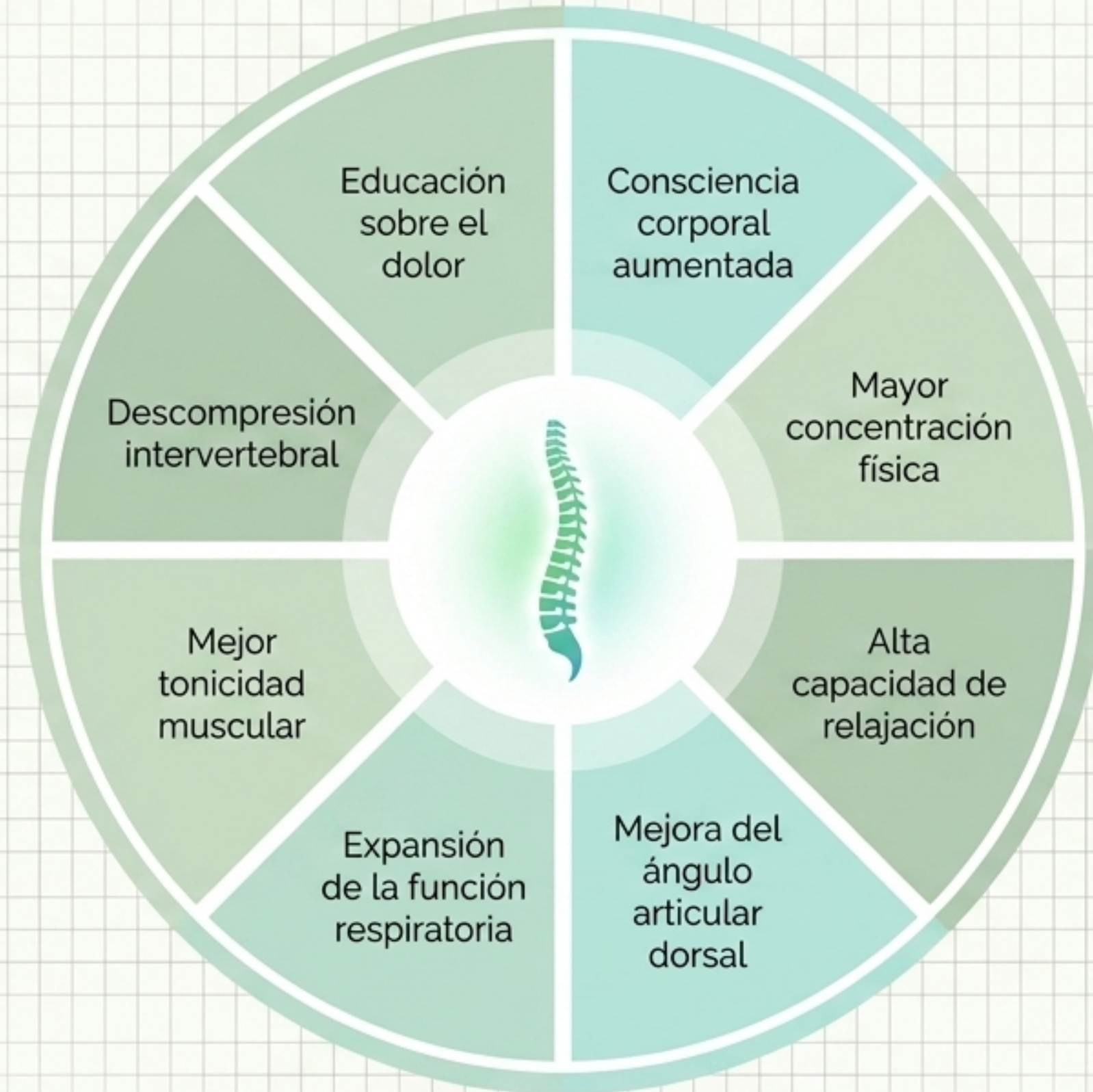Reducción comprobada del dolor de espalda asociado.

Reducción del Estrés

Calma la ansiedad, lo que contribuye a reducir la tensión muscular constante.



Beneficios clínicos adicionales



Las asanas (Precauciones Clínicas)



EVITAR: Posturas que exageren la curvatura dorsal (hipercifosis).



EQUILIBRAR: La combinación entre estiramiento y torsión de forma suave y progresiva asegura el estímulo adecuado.



DETENER: No se debe practicar bajo ninguna circunstancia si se padece de inflamación aguda y/o dolores severos en la zona afectada.

El equilibrio estructural es el primer paso hacia la sanación

